

國泰綜合醫院 眼科醫師年會、地會發表之口頭、壁報論文

期間：2020.06.01 至 2021.05.31

眼科醫學會地會發表論文(住院醫師)

2021 第 55 次地會

姓名	職稱	類型	姓名	職稱	類型
洪健為	住院醫師	壁報論文 POB-341			
張恩哲	住院醫師	壁報論文 POB-339			

2020 第 61 次年會

姓名	職稱	類型	姓名	職稱	類型
洪健為	住院醫師	壁報論文 PO-133			

眼科醫學會年會發表論文(主治醫師)

2021 第 55 次地會

姓名	職稱	類型	姓名	職稱	類型
侯育致	主治醫師	壁報論文 POB-020	洪志恒	主治醫師	壁報論文 POB-295
侯育致	主治醫師	壁報論文 POB-037	李淑慧	主治醫師	壁報論文 POB-029
侯育致	主治醫師	壁報論文 POB-048			
簡湘文	主治醫師	壁報論文 POB-208			
簡湘文	主治醫師	壁報論文 POB-317			
洪志恒	主治醫師	壁報論文 POB-235			
洪志恒	主治醫師	壁報論文 POB-257			

2020 第 60 次年會

姓名	職稱	類型	姓名	職稱	類型
侯育致	主治醫師	壁報論文 PO-030	劉寬鎔	兼任主治醫師	壁報論文 PO-151
侯育致	主治醫師	壁報論文 PO-031	劉寬鎔	兼任主治醫師	壁報論文 PO-157
侯育致	主治醫師	壁報論文 PO-035	簡湘文	主治醫師	壁報論文 PO-167
侯育致	主治醫師	壁報論文 PO-036	侯育致	主治醫師	壁報論文 PO-221
簡湘文	主治醫師	壁報論文 PO-135	汪宜樺	主治醫師	壁報論文 PO-232
汪宜樺	主治醫師	壁報論文 PO-249	洪志恒	主治醫師	壁報論文 PO-291
洪志恒	主治醫師	壁報論文 PO-250	侯育致	主治醫師	壁報論文 PO-337

中華民國眼科醫學會

第55次地方學術研討會

主辦單位：高雄榮民總醫院


2021/04/10(六)

Apr. 10 Sat.	第一會議室	第二會議室	第三會議室	第四會議室	第五會議室	第六會議室
08:45 ~ 16:00	會員報到 (8樓)					
09:30 ~ 12:20	X	X	X	住院醫師 口頭報告 【A組】	住院醫師 口頭報告 【B組】	X
12:30 ~ 13:20	午餐演講會 (依視路)	午餐演講會 (永欣)	X	X	X	X
13:30 ~ 13:50	開幕式 (第一會議室)					
14:00 ~ 17:30	14:00 ~ 16:30 角膜 專題演講	14:00 ~ 15:40 小兒眼科 專題演講	眼視覺光學 生理光學 課程	X	X	X
	16:35 ~ 17:30 屈光 專題演講	16:00 ~ 17:30 眼神經科 專題演講				
18:00 ~ 21:00	會員聯誼餐會 (11F 阿波羅禮堂)					

2021/04/11(日)

Apr. 11 Sun.	第一會議室	第二會議室	第三會議室	第四會議室	第五會議室	第六會議室
08:00 ~ 15:00	會員報到 (8 樓)					
08:45 ~ 12:00	視網膜 專題演講	青光眼 專題演講	09:00 ~ 10:10 葡萄膜炎 專題演講	X	X	X
			10:30 ~ 12:10 眼整形 專題演講			
12:20 ~ 13:20	午餐演講會 (卡爾蔡司)	午餐演講會 (博士倫)	午餐演講會 (諾華)	午餐演講會 (輝瑞)	午餐演講會 (拜耳)	午餐演講會 (眼力健)
13:30 ~ 13:50	會員團體照 (第一會議室)					
14:00 ~ 16:00	白內障手術 專題演講	倫理課程	X	X	X	X
13:00 ~ 17:30	大會旅遊 (12:30 1F 門口集合)					

本院眼科醫師演講

《角膜》專題演講會		
<p>徐旭亮</p> <p>時間：110 年 4 月 10 日 (星期六) 14:00 ~ 16:30</p> <p>地點：第一會議室</p> <p>主題：Management and Advice for Challenging Case</p> <p>課程編排：陳俊良 (高榮)、陳偉勵 指導：胡芳蓉</p> <p>演講摘要</p>		
<p>Section (I) Dry Eye Disease</p> <p>主持人：張淑雯、戴明正、孫啟欽</p>		
TIME	TOPIC	SPEAKER
14:00 ~ 14:15	Dry Eye Diagnosis –Where the evidence meets practice?	徐旭亮
14:15 ~ 14:30	Combination therapy of intense pulsed light and meibomian gland expression for evaporative dry eye	彭凱鈴
<p>Section (II) Challenging Cases</p>		
TIME	TOPIC	SPEAKER
14:30 ~ 14:45	Human Amniotic Membrane Graft in Treating Stevens-Johnson Syndrome with Severe Ocular Complications	馬惠康
14:45 ~ 15:00	Preventing Vision Threatening Complications of Corneal Transplants	陳俊良 (高榮)
15:00 ~ 15:15	Panel Discussion	座長及所有演講者、 侯育致、梁華敏、 劉又綾

住院醫師壁報論文



地會發表論文

POB-340
Timely identification of posterior cerebral artery infarction in patient with blurred vision
及時辨別視力模糊患者的後大腦動脈梗塞
彭彥儒¹, 蕭雅娟^{1,2}, 蔡宜倫¹, 郭巾慈¹, 蔡景耀^{1,3}, 翁林仲^{1,4}
臺北市立聯合醫院¹, 國立陽明大學醫學系², 國立陽明大學公衛學院³, 臺大醫院眼科部⁴

POB-341
A multiple sclerosis case presented with complete bilateral horizontal gaze palsy and unilateral facial palsy - case report
多發性硬化症患者以雙側水平注視運動完全喪失及單側顏面神經麻痺表現 - 個案報告
洪健為, 汪宜樺
國泰綜合醫院 眼科部

POB-342
Metastatic Lung Cancer Presented as Visual disturbance
視力模糊為轉移肺癌的最初表徵
李婉如¹
奇美醫學中心¹, 國立成功大學 臨床醫學與藥物科技研究所², 中華醫事科技大學 視光學系³

POB-343
A young slim lady with recurrent episodes of temporary black-out of vision.
一位表現反覆發作暫時性視力下降的年輕苗條女性
劉瑞玲^{1,2}, 翁章旂¹, 楊欣瑜¹, 王安國^{1,2}
臺北榮民總醫院眼科部¹, 國立陽明大學醫學院²

POB-344
Acute Visual Loss in Elderly Man Associated with Neuromyelitis Optica Spectrum Disease
老年男性視神經脊髓炎的病例報告
黃子倫^{1,2}, 李璋宸³, 陳冠丞³
亞東紀念醫院眼科部¹, 元智大學電機系², 陽明大學醫學系³

POB-345
Myelin Oligodendrocyte Glycoprotein-immunoglobulin G (MOG-IgG) Optic Neuritis
髓鞘少突膠質細胞糖蛋白相關之視神經炎
蘇郁婷, 林明文
臺大醫院眼科部


POB-346
Optic Neuropathy As the Initial Presenting Sign of N-methyl-D-aspartate (NMDA) Encephalitis
NMDA 腦炎以視神經病變為首要症狀
顏薇羽
高雄榮民總醫院

POB-347
The Presentation of Humira-Related Optic Neuritis - Case Report
Humira 相關性視神經炎臨床表現 - 個案報告
陳彥廷^{1,2}, 童筱凡¹, 陳瑞堯¹
彰化基督教醫院眼科部¹, 陽明大學臨床醫學研究所²

POB-348
Papilledema associated with unilateral cerebral venous stenosis
單側靜脈竇狹窄相關之視乳突水腫
陳彥伊, 黃子倫
亞東紀念醫院眼科

POB-349
Dorsal Midbrain Syndrome Secondary to Cavernous Malformation: a Case Report
海綿竇畸形引起之中腦背部症候群個案報告
陳南妮, 陳肇實
嘉義長庚紀念醫院

POB-350
Various Visual Symptoms as the Presenting Sign of Intracranial Tumor: A Case Series
多樣性視覺症狀作為顱內腫瘤之首發表現: 案例報告
陳遠慶, 黃韋綸
國立臺灣大學醫學院附設醫院眼科部



地會發表論文

POB-329

A case with right internal carotid artery stenosis, bilateral vertebral arteries stenosis and left internal carotid artery dissecting aneurysm presented with abducens nerve palsy and bruits
以外展神經麻痺與眼窩雜音為表現之右內頸動脈狹窄、雙側椎動脈狹窄、左內頸動脈剝離性血管瘤之病例

賴昱宏

高雄醫學大學附設中和紀念醫院
高雄醫學大學醫學院醫學系眼科

POB-330

Pheochromocytoma with brain metastasis presenting with compressive optic neuropathy--a case report
以壓迫性視神經病變表現的嗜鉻細胞瘤腦部轉移 - 個案報告

朱怡靜, 黃子倫

亞東紀念醫院眼科

POB-331

Tolosa-Hunt syndrome: a case report
妥洛沙-韓特症候群：病例報告
王思貽, 顏如娟
台北市立聯合醫院仁愛院區

POB-332

A rare cause of unilaterally engorged superior ophthalmic artery: a case report
單側上眼動脈腫大：一個罕見案例之病例報告
王昱涵, 黃子倫^{1,2}
亞東紀念醫院眼科¹, 元智大學電機工程學系²

POB-333

The planum sphenoidale meningioma presented with monocular visual field defect: a case report
以單眼視野缺損表現之蝶骨前腦膜瘤：案例報告
李家一
秀傳醫療社團法人彰化秀傳紀念醫院眼科

POB-335

Crossed Quadrant Homonymous Hemianopia in antiphospholipid syndrome: A Case Report
同側十字交叉偏盲：病例報告
林宏裕
秀傳醫療社團法人彰化秀傳紀念醫院眼科

POB-336

Bilateral optic disc neuritis as a possible complication of Cabozantinib - A Case Report
卡博替尼 (Cabozantinib) 可能引發之雙側視神經炎 - 病例報告
黃祐得, 夏寧憶, 蔡宜佑
中國醫藥大學附設醫院眼科眼科醫學中心

POB-337


Optic neuritis and immune thrombocytopenia as the initial manifestations of primary Sjogren's syndrome: A Case report
薩格蘭氏症候群以視神經炎及免疫性血小板減少性紫斑症為最初的臨床表現 - 病例報告
邢耀澤¹, 孫燦^{1,2}, 賴昱宏^{1,3}
高雄醫學大學附設中和紀念醫院眼科¹,
高雄醫學大學附設中和紀念醫院皮膚部²,
高雄醫學大學醫學院醫學系眼科³

POB-338

Acute Optic Neuropathy Resulting from ethmoid sinus mucocele
篩竇黏液囊腫引起之急性視神經病變 - 病例報告
楊嘉仁, 鄭元韶, 梁巧盈, 張嘉仁, 王俊元
台中榮民總醫院

POB-339

Occult pituitary apoplexy with only small angle esotropia as initial presentation - A case report.
個案報告：以小角度內斜視為起始表現之隱性腦下垂體中風
張恩哲, 汪宜樺
國泰綜合醫院眼科



專任醫師壁報論文



地會發表論文

POB-012

Severe toxic keratoconjunctivitis combined with recurrent corneal erosion: A case report.
嚴重毒性角結膜炎合併反覆性角膜糜爛 - 病例報告
黃資攝¹, 郭懿瑩¹, 陳克華^{1,2}, 劉瑞玲^{1,2}
臺北榮民總醫院 眼科部¹, 國立陽明大學醫學系²

POB-013

Gonococcal conjunctivitis: A case report
淋病性結膜炎: 病例報告
劉欣瑜, 黃柏遠
國立臺灣大學醫學院附設醫院

POB-014

Phacoemulsification cataract surgery in patient with Descemet membrane rupture due obstetrical forceps injury—A case report
白內障晶體乳化手術於產鉗導致角膜 Descemet 膜破裂病患
方博烟, 蕭渝庭, 郭明澤
高雄長庚紀念醫院

POB-015

Amantadine induced corneal edema in a patient with Parkinsonism
帕金森氏症患者使用 Amantadine 藥物引起的角膜水腫 - 病例報告
李致名
中山醫學大學附設醫院眼科, 中山醫學大學醫學系, 中山醫學大學醫學研究所

POB-016

Penetrating keratoplasty using ProKera in patient with partial limbal stem cell deficiency: case series
全層角膜移植使用保親膜治療角膜部分輪狀部幹細胞缺損病人: 病例系列報告
賴毅芬, 張郁敏, 翁子恆, 戴明正, 梁登毅
國防醫學院三軍總醫院眼科部

POB-017

Corneal Endothelial Cell Loss after Microinvasive Glaucoma Surgery: A Case Report
微创青光眼手術後角膜內皮細胞損失: 病例報告
胡芳鑫, 楊子緯
國立臺灣大學附設醫院眼科部

POB-018

Corneal ulcer in ophthalmology consultation at emergency department
急診眼科會診之角膜潰瘍病例研究
余涵如, 莊孟雲
高雄長庚紀念醫院眼科

POB-019

Cataract Surgery in Patients Indicated for Descemet's Membrane Endothelial Keratoplasty
等候後彈力層角膜內皮細胞移植手術之病人接受白內障手術的成效
林佩玉, 周惟諳, 郭懿瑩
臺北榮民總醫院

POB-020

Severe Acanthamoeba Keratitis Successfully Treated with Long-term Topical Polyhexamethylene Biguanide and Chlorhexidine, and Oral Voriconazole — A Case Report
長期使用 Polyhexamethylene Biguanide、Chlorhexidine 及口服 Voriconazole 治療嚴重性阿米巴角膜炎的成功案例 - 個案報告
侯育致^{1,2}, 郭又臻¹
國泰綜合醫院眼科¹, 臺安醫院²

POB-021

Analysis of Infectious Keratitis in Stevens-Johnson syndrome and Toxic Epidermal Necrolysis Patients: An Experience from Tertiary Care Center in Taiwan
感染性角膜炎於史蒂夫強生症候群及毒性表皮壞死溶解症病患之研究分析
蔡宗穎, 馬惠康
林口長庚紀念醫院眼科部

POB-022

Clinical characters and treatment options in HSK after cataract surgery
白內障手術後單純疱疹性角膜炎的臨床特徵及治療選項
萬懿¹, 孫啟欽²
秀傳醫療社團法人秀傳紀念醫院眼科部¹, 基隆長庚紀念醫院眼科部²



地會發表論文

POB-032

Cornea plana with congenital cornea opacities: a case report

扁平角膜合併先天性角膜混濁：病例報告

林序盈, 蔡宗穎, 馬惠康
林口長庚紀念醫院眼科部

POB-033

Gonococcal conjunctivitis misdiagnosed as epidemic keratoconjunctivitis: a case report

淋菌性結膜炎誤診為流行性角結膜炎之病例報告

蓋奕勳¹, 張峻翔²
國立成功大學醫學院附設醫院眼科部¹,
國立成功大學醫學院²

POB-034

Usage of platelet rich plasma in persisted cornea epithelial defect patient with prior radial keratotomy

自體血小板製劑治療放射狀角膜切開術後持續性角膜上皮缺損

陳鶴齡
彰化基督教醫院眼科部

POB-035

Visual performance of multifocal contact lenses during and after sports in presbyopia-pilot study

老花眼患者使用多焦點隱形眼鏡於運動時及運動後的視覺表現 - 前導研究

李致名^{1,2,3}, 許開彥^{1,3,4}, 黃錦堂⁵, 周連志^{6,7},
洪毓謙⁸, 陳佳琪⁹

中山醫學大學附設醫院眼科¹, 中山醫學大學醫學研究所², 中山醫學大學醫學系³, 國立中興大學生物科技發展中心⁴, 中山醫學大學視光學系⁵, 台中榮民總醫院眼科部⁶, 國立台灣大學臨床醫學研究所⁷

POB-036

Syphilitic Scleritis as an Initial Presentation of Early Neurosyphilis

掌膜炎表徵之早期神經梅毒

管順輝, 許瓊如
國立成功大學醫學院附設醫院眼科部

POB-037

Extensive blepharoconjunctival and corneal papilloma associated with Human papillomavirus type 16(HPV-16) successfully treated with excision, cryotherapy and mitomycin C soaking combined with topical treatment of mitomycin C, interferon alpha 2a and systemic cimetidine

成功使用手術切除、冷凍療法、絲裂黴素C術中浸泡併術後絲裂黴素C及甲型干擾素眼藥水及口服甲氫咪胍治療廣泛性人類乳突瘤病毒16型相關之眼瞼結膜及角膜乳突瘤

侯育致, 張恩哲
國泰綜合醫院眼科

POB-038

Potassium salt eye drops for treating patients with dry eye disease

以鉀鹽藥水治療乾眼病的效果

粘靖雯, 陳冠博, 俞孟珊, 賴盈州, 郭明澤
高雄長庚紀念醫院眼科

POB-039

Adverse events of intense pulsed light combined with meibomian gland expression in the treatment of meibomian gland dysfunction - case report

以強化脈衝光合併腺按摩治療腺板腺功能障礙併發症之案例報告

陳俊良, 王佐文
高雄榮民總醫院眼科部

POB-040

Bilateral corneal edema and total opacity after Mooren's ulcer - A case report

雙側 Mooren 氏潰瘍後角膜水腫混濁 - 病例報告


江鈞綺, 吳映萱, 謝宜靜, 李宥伶, 蔡宜佑
中國醫藥大學附設醫院眼科部眼科醫學中心

POB-041

Bilateral annular lipid keratopathy with ghost vessels.

雙側環形脂質角膜病變伴隨鬼影血管

劉峻正, 馮瓊綺, 黃俊皓, 翁子恆, 張郁敏,
戴明正, 梁章敏
三軍總醫院眼科部



地會發表論文

POB-042

Outcomes of the cryopreserved amniotic membrane as an adjuvant treatment of bacterial keratitis

冷凍保存羊膜作為細菌性角膜炎輔助治療的預後

董俊皓, 翁子恆, 張郁敏, 戴明正, 梁章敏
三軍總醫院眼科部

POB-043

A Case Report of Pediatric Orbital Kimura Disease

青少年眼窩木村氏症病例報告

鄭雯馨, 張丞賢, 李怡萱
中國醫藥大學附設醫院眼科

POB-044

Comparison of surgical techniques of intraocular lens implantation for simultaneous penetrating keratoplasty and cataract surgery: Case series

全層角膜移植併白內障手術之不同人工水晶體置放方式之比較：病例系列報告

馬清芝, 翁子恆, 張郁敏, 戴明正, 梁章敏
國防醫學院三軍總醫院眼科部

POB-045

Ocular surface reconstruction with amniotic membrane after excision of conjunctival tumor: A case report

以羊膜移植處理結膜腫瘤切除後之眼表面重建：病例報告

梁章敏, 馬清芝, 張郁敏, 戴明正, 翁子恆
國防醫學院三軍總醫院眼科部

POB-046

Iris cyst after femtosecond laser-assisted cataract surgery: a case report

飛秒雷射輔助白內障手術後發生虹膜囊腫：病例報告

孫啟欽^{2,3}, 吳柏穎¹, 吳孟憲⁴, 吳基暹⁵
國立台灣大學醫學院醫學系¹, 基隆長庚紀念醫院眼科², 長庚大學醫學院醫學系³, 高雄市澄清眼科⁴, 國立中山大學企業管理學系⁵

POB-047

Bilateral corneal edema under usage of Amantadine: 2 cases report

Amantadine 使用下之雙側角膜水腫表現：病例報告

王一中, 黃柏達
國立台灣大學醫學院附設醫院

POB-048

Severe necrotizing scleritis due to Wegener's granulomatosis refractory to systemic immunosuppressants and topical steroids - a case report

對全身性免疫抑制劑及局部類固醇反應不佳之韋格納氏肉芽腫相關嚴重壞死性鞏膜炎 - 個案報告

侯育致, 李淑慧, 洪健益
國泰綜合醫院眼科部

POB-049

Conjunctival cavernous hemangioma with initial presentation of pigmented tumor

結膜海綿狀血管瘤以色素性腫瘤為初始表現

余涵如, 郭錫恭
高雄長庚紀念醫院眼科

POB-050

Prokera in treating persistent epithelial defect after triple DSAEK - A case report

以 Prokera 治療 DSAEK 術後持續性角膜上皮缺損之病患 - 病例報告

江鈞綺, 李宥伶, 謝宜靜, 吳映萱, 蔡宜佑
中國醫藥大學附設醫院眼科部眼科醫學中心

POB-051

Infant born with congenital anterior staphyloma combined with cleft lip and palate: A case report

先天性前葡萄膜腫合併唇裂之出生嬰兒：病例報告

林偉翔, 馬惠康
林口長庚紀念醫院眼科部



地會發表論文

POB-200
Bilateral implantation of toric intraocular lens in a patient with history of radial keratotomy: a case report
放射狀角膜切開術病人之雙側散光矯正型人工水晶體置放：病例個案報告
鍾俊杰¹, 張淑萍
國立成功大學附設醫院

POB-201
A Case Report of Ciliary Body Melanoma Presenting with Unilateral Posterior Subcapsular Cataract
睫狀體黑色素瘤以單側後囊膜下白內障表現之案例報告
廖文賓¹, 梅凡¹, 胡朝乾^{1,2}
新光吳火獅紀念醫院眼科¹, 天主教輔仁大學醫學系²

POB-202
A modified technique of transscleral suture intraocular lens - case report
後房人工水晶體之鞏膜固定法 - 病例報告
丁以麗¹, 吳建良
臺北市立萬芳醫院 - 委託財團法人臺北醫學大學辦理

POB-203
A case of bilateral eye ectopia lentis secondary to Marfan syndrome vision recovered well under the treatment of vitrectomy surgery
一個因馬凡氏症候群合併雙側水晶體異位經微創玻璃體手術視力恢復良好的案例
陳柏霖¹, 陸瑾靈
彰化基督教醫院眼科部

POB-204
Traumatic dislocation of posterior chamber intraocular lens into anterior chamber causing previous peripheral iridectomy obstruction with elevation of intraocular pressure: A case report
末期青光眼病人接受白內障手術後的視覺功能進步
張晉堯
高雄榮民總醫院眼科部

POB-308
XEN stent implantation and intravitreal injection of triamcinolone in a patient with open angle glaucoma, steroid responder and diabetic macular edema
XEN 置放及玻璃體內注射類固醇治療隅角開放型青光眼且為類固醇反應者併糖尿病黃斑水腫
李原傑¹, 吳宏瑩¹, 林虹君
佛教花蓮慈濟醫學中心眼科部

POB-309
Visual function improvement after cataract surgery in patients with advanced glaucoma
末期青光眼病人接受白內障手術後的視覺功能進步
張晉堯
高雄榮民總醫院眼科部

POB-310
Brimonidine Tartrate - Related Acute Follicular Conjunctivitis, Onset, and Clinical Presentations, a Long-Term Follow-Up
Brimonidine 過敏的發生時間和眼壓的影響 - 長期追蹤
鄭維群¹, 葉柏漢¹, 李泳松¹, 沈素琴¹, 陳麗立^{1,2}, 吳為吉^{1,2}, 蘇蔚文^{1,2}
林口長庚醫院眼科部¹, 長庚大學²

POB-311
Influence of visual field with a multifocal intraocular lens - a case report
多焦段眼內水晶體對視野影響之探討 - 一個病例報告
陳怡豪¹, 黃克豪^{1,2}
國防醫學院三軍總醫院眼科部¹, 國防醫學院三軍總醫院松山分院眼科部²

POB-312
The surgical outcome of modified technique of trabeculectomy combined sclerectomy without the use of anti-fibrotic agents in medically uncontrolled glaucoma
合併鞏膜切除的改良式小樑切除術治療青光眼的效果
謝維祥¹, 徐維成
佛教慈濟醫院財團法人台北慈濟醫院

POB-313
Deep Learning of Macular Optical Coherence Tomography Thickness Map for Early Diagnosis of Glaucoma
黃斑部光學同調斷層掃描厚度圖譜深度學習之於青光眼的早期診斷
劉運興
天主教永和耕莘醫院

POB-314
Machine learning methodology in Early Glaucoma Detection based on Spectralis OCT in Taiwanese population
以機器學習方法探討海德堡光電斷層掃描偵測台灣人之初期青光眼
陳幸宜^{1,2,3}, 張晉堯⁴, 李慶鴻⁵
天主教輔仁大學附設醫院¹, 天主教輔仁大學醫學院醫學系², 高雄醫學大學醫學院醫學系³, 中興大學機械工程學系⁴, 陽明交通大學電機工程學系⁵

POB-315
Acute Anterior Uveitis in Patient with Acute Primary Angle Closure - Case Report
急性前葡萄膜炎合併急性原发性隅角閉鎖 - 病例報告
林薇瑩¹, 賴盈州¹, 潘怡潔¹, 蔡振嘉
高雄長庚醫院 眼科

POB-316
Effect of Myopia on the Progression of Normal Tension Glaucoma
近視對正常眼壓性青光眼的影響
薛群英
臺北醫學大學附設醫院眼科部

POB-317
Increased Incidence of Glaucoma in Sensorineural Hearing Loss: A Population-Based Cohort Study
感音神經性聽力喪失病人的青光眼發病率增加：根據台灣健保資料庫研究
簡湘文
國泰綜合醫院

POB-205
A new method for scleral fixation of toric intraocular lens - a case report
鞏膜固定散光矯正型人工水晶體的新方法 - 一個病例報告
洪毓謙
台中榮民總醫院眼科部

POB-206
Overcome the fear of IOL subluxation with cauterized prolene method
以燒灼尼龍線方式來重新固定異位水晶體的系列案例分享
許粹剛^{1,2}, 蔡佳臻¹, 李安斐^{1,2,3}, 劉榮宏¹
財團法人振興醫院¹, 台北榮民總醫院², 國立陽明大學³

POB-207
Postoperative self-report and bi-direction feedback system in a smartphone application for cataract patients
白內障患者術後使用智慧手機應用程式的自我紀錄雙向回饋預警系統
吳偉昌¹, 林麗滿², 謝隆斌³
高雄長庚紀念醫院眼科¹, 高雄長庚紀念醫院護理部², 正修科技大學資工系³

POB-208
Spontaneous unilateral crystalline lens dislocation into anterior chamber with subsequent complications - a rare case report
自發性單側水晶體異位至前房以及其所造成之後續併發症
簡湘文¹, 黃楚軒
國泰醫療財團法人國泰綜合醫院

POB-209
A case with primary angle-closure glaucoma experiencing suprachoroidal hemorrhage during phacoemulsification and delayed retinal detachment
原发性閉鎖性青光眼病患於晶體乳化術中併發上脈絡膜出血及延遲性視網膜剝離：病例報告
陳瑛瑛¹, 邱晨瑞
高雄榮民總醫院

POB-308
XEN stent implantation and intravitreal injection of triamcinolone in a patient with open angle glaucoma, steroid responder and diabetic macular edema
XEN 置放及玻璃體內注射類固醇治療隅角開放型青光眼且為類固醇反應者併糖尿病黃斑水腫
李原傑¹, 吳宏瑩¹, 林虹君
佛教花蓮慈濟醫學中心眼科部

POB-309
Visual function improvement after cataract surgery in patients with advanced glaucoma
末期青光眼病人接受白內障手術後的視覺功能進步
張晉堯
高雄榮民總醫院眼科部

POB-310
Brimonidine Tartrate - Related Acute Follicular Conjunctivitis, Onset, and Clinical Presentations, a Long-Term Follow-Up
Brimonidine 過敏的發生時間和眼壓的影響 - 長期追蹤
鄭維群¹, 葉柏漢¹, 李泳松¹, 沈素琴¹, 陳麗立^{1,2}, 吳為吉^{1,2}, 蘇蔚文^{1,2}
林口長庚醫院眼科部¹, 長庚大學²

POB-311
Influence of visual field with a multifocal intraocular lens - a case report
多焦段眼內水晶體對視野影響之探討 - 一個病例報告
陳怡豪¹, 黃克豪^{1,2}
國防醫學院三軍總醫院眼科部¹, 國防醫學院三軍總醫院松山分院眼科部²

POB-312
The surgical outcome of modified technique of trabeculectomy combined sclerectomy without the use of anti-fibrotic agents in medically uncontrolled glaucoma
合併鞏膜切除的改良式小樑切除術治療青光眼的效果
謝維祥¹, 徐維成
佛教慈濟醫院財團法人台北慈濟醫院


POB-313
Deep Learning of Macular Optical Coherence Tomography Thickness Map for Early Diagnosis of Glaucoma
黃斑部光學同調斷層掃描厚度圖譜深度學習之於青光眼的早期診斷
劉運興
天主教永和耕莘醫院

POB-314
Machine learning methodology in Early Glaucoma Detection based on Spectralis OCT in Taiwanese population
以機器學習方法探討海德堡光電斷層掃描偵測台灣人之初期青光眼
陳幸宜^{1,2,3}, 張晉堯⁴, 李慶鴻⁵
天主教輔仁大學附設醫院¹, 天主教輔仁大學醫學院醫學系², 高雄醫學大學醫學院醫學系³, 中興大學機械工程學系⁴, 陽明交通大學電機工程學系⁵

POB-315
Acute Anterior Uveitis in Patient with Acute Primary Angle Closure - Case Report
急性前葡萄膜炎合併急性原发性隅角閉鎖 - 病例報告
林薇瑩¹, 賴盈州¹, 潘怡潔¹, 蔡振嘉
高雄長庚醫院 眼科

POB-316
Effect of Myopia on the Progression of Normal Tension Glaucoma
近視對正常眼壓性青光眼的影響
薛群英
臺北醫學大學附設醫院眼科部

POB-317
Increased Incidence of Glaucoma in Sensorineural Hearing Loss: A Population-Based Cohort Study
感音神經性聽力喪失病人的青光眼發病率增加：根據台灣健保資料庫研究
簡湘文
國泰綜合醫院



地會發表論文

POB-308
XEN stent implantation and intravitreal injection of triamcinolone in a patient with open angle glaucoma, steroid responder and diabetic macular edema
XEN 置放及玻璃體內注射類固醇治療隅角開放型青光眼且為類固醇反應者併糖尿病黃斑水腫
李原傑¹, 吳宏瑩¹, 林虹君
佛教花蓮慈濟醫學中心眼科部

POB-309
Visual function improvement after cataract surgery in patients with advanced glaucoma
末期青光眼病人接受白內障手術後的視覺功能進步
張晉堯
高雄榮民總醫院眼科部

POB-310
Brimonidine Tartrate - Related Acute Follicular Conjunctivitis, Onset, and Clinical Presentations, a Long-Term Follow-Up
Brimonidine 過敏的發生時間和眼壓的影響 - 長期追蹤
鄭維群¹, 葉柏漢¹, 李泳松¹, 沈素琴¹, 陳麗立^{1,2}, 吳為吉^{1,2}, 蘇蔚文^{1,2}
林口長庚醫院眼科部¹, 長庚大學²

POB-311
Influence of visual field with a multifocal intraocular lens - a case report
多焦段眼內水晶體對視野影響之探討 - 一個病例報告
陳怡豪¹, 黃克豪^{1,2}
國防醫學院三軍總醫院眼科部¹, 國防醫學院三軍總醫院松山分院眼科部²

POB-312
The surgical outcome of modified technique of trabeculectomy combined sclerectomy without the use of anti-fibrotic agents in medically uncontrolled glaucoma
合併鞏膜切除的改良式小樑切除術治療青光眼的效果
謝維祥¹, 徐維成
佛教慈濟醫院財團法人台北慈濟醫院

POB-313
Deep Learning of Macular Optical Coherence Tomography Thickness Map for Early Diagnosis of Glaucoma
黃斑部光學同調斷層掃描厚度圖譜深度學習之於青光眼的早期診斷
劉運興
天主教永和耕莘醫院

POB-314
Machine learning methodology in Early Glaucoma Detection based on Spectralis OCT in Taiwanese population
以機器學習方法探討海德堡光電斷層掃描偵測台灣人之初期青光眼
陳幸宜^{1,2,3}, 張晉堯⁴, 李慶鴻⁵
天主教輔仁大學附設醫院¹, 天主教輔仁大學醫學院醫學系², 高雄醫學大學醫學院醫學系³, 中興大學機械工程學系⁴, 陽明交通大學電機工程學系⁵



地會發表論文

POB-232
Orbital lymphovenous malformation incidentally found after trauma: a case report
創傷後意外發現眼眶淋巴靜脈畸形：病例報告
楊茹瑩, 楊嶺, 莊蘭馨
基隆長庚紀念醫院眼科

POB-233
Clinical Outcomes of Endoscopic Revision Dacryocystorhinostomy
內視鏡鼻腔淚囊造口重修手術之臨床結果報告
蘇謙元
亞東紀念醫院 眼科部

POB-234
A successful reconstruction of the lacrimal apparatus after resection of a large circumcunatal nevus: a case report.
一個環淚點良性痣切除後成功重建的病例報告。
許秋緝, 簡克鴻, 李榮基
三軍總醫院眼科部

POB-235
Amniotic Membrane Transplantation for Delayed-onset Exposure of Porous Sphere Orbital Implant: A Case Report
羊膜移植治療遲發性多孔球眼眶植入物曝露：病例報告
洪志恒
國泰綜合醫院 眼科部

POB-236
Atypical Presentations of Conjunctival Epithelial Inclusion Cyst Mimicking Conjunctival Malignancy: Two Cases Reports
結膜表皮樣囊腫模仿惡性腫瘤之非典型表現：兩例病例報告
林靖淳^{1,2}, 林友祺¹, 鄭成國^{1,2}
新光吳火獅紀念醫院¹, School of Medicine, Fu Jen Catholic University²

POB-237
Topical autoserum accelerates epithelialization after oral mucosal grafting in recurrent wound dehiscence after enucleation: A case report
眼球摘除術後傷口癒合不良點局部自體血清促進口腔黏膜移植術後之上皮形成：案例報告
何仁文
高雄長庚紀念醫院 眼科部


Orbit

POB-238
A large bilobed Schwannoma in orbital roof: A Case Report
眼眶頂巨大雙葉型許旺氏細胞瘤：個案報告
魏以宣, 彭書豆
國立臺灣大學醫學院附設醫院眼科部

POB-239
Irreversible monocular vision loss after orbito-zygomatic craniotomy for hippocampal cavernoma
經眼眶眶骨截開術切除海綿狀血管瘤併發單眼視力喪失：案例報告
馬尚德, 邱慶易
臺北醫學大學 衛福部立雙和醫院眼科

POB-240
Follicular thyroid carcinoma with rare orbital metastasis as the initial clinical presentation—a case report
以罕見眼眶轉移為初始表現之甲狀腺濾泡癌 - 病例報告
李宜潔
台大醫院新竹台大分院新竹醫院眼科部

POB-241
Transnasal endoscopic removal of a bullet from the orbital apex using a surgical navigation system: a case report
病例報告：利用手術導航系統輔助經鼻內視鏡手術移除眼眶尖端之子彈
侯宜廷, 魏以宣
國立臺灣大學附設醫院眼科部



地會發表論文

POB-252
Acute unilateral complete external ophthalmoplegia in nasopharyngeal carcinoma—A case report
急性單眼全外眼肌麻痺為初始表現的鼻咽癌病例報告
黃子倫^{1,2}, 林子晴²
亞東紀念醫院眼科部¹, 元智大學電機系², 陽明交通大學²

POB-253
Metastatic Orbital Undifferentiated Pleomorphic Sarcoma—A Case Report
未分化多形性肉瘤眼眶轉移病例報告
胡佩欣^{1,2}, 吳艾玲¹, 楊啟蘭¹, 陳瑞堯²
彰化基督教醫院眼科部¹, 中國醫藥大學生物醫學研究所²

POB-254
Orbital Metastasis from an Invasive Ductal Carcinoma of Breast Mimicking Orbital Cellulitis—A Case Report
眼窩腫高組織炎樣之侵襲性乳腺癌併眼窩轉移 - 病例報告
張詠晴, 張家楷, 陳南詩
花蓮佛教慈濟綜合醫院眼科部

POB-255
Case report: Endoscopic Reposition of Traumatic Globe Dislocation into the Ethmoid Sinus.
個案報告：以內視鏡手術拯救創傷性篩竇眼球移位成功案例
王奕, 吳映聲, 龔偉勳, 張丞賢
中國醫藥大學附設醫院眼科部眼科醫學中心

POB-256
Bilateral eye globe rupture in rapidly progressive rhino-orbito-cerebral mucormycosis: a case report
鼻眼窩腦白菌菌合併雙眼快速進程之眼球破裂：病例報告
李學宇
高雄醫學大學中和附設醫院

POB-257
Coexistence of Immunoglobulin G4-Related Ophthalmic Disease and Lung Cancer in a Patient with Diabetes mellitus
IgG4 相關性眼部疾病合併肺癌在糖尿病病患的病例報告
洪志恒¹, 劉之怡², 陳柏如³
國泰綜合醫院 眼科部¹, 汐止國泰綜合醫院 病理部², 汐止國泰綜合醫院 胸腔外科³

POB-258
Orbital lymphoepithelioma-like carcinoma
眼窩類淋巴上皮細胞癌
楊怡慧¹, 何仁文¹, 羅盛典²
高雄長庚醫院眼科系¹, 高雄長庚醫院耳鼻喉科系²

POB-259
Right lacrimal gland and orbit fat prolapse treated with internal fixation of lacrimal gland and fat excision—A case report
淚腺內固定和脂肪切除術治療右側淚腺和眼眶脂肪脫垂案列報告
葉勇慶, 段欣儀
高雄榮民總醫院眼科部

Uvea

POB-260
Non-nanophthalmic Uveal Effusion Syndrome Successfully Treated with Deep Sclerotomy: a case report
非小眼症之脈絡膜滲漏症候群以深層鞏膜切割成功治療之案例報告
許詠暹, 陳芳婷, 陳韻如, 王嘉慶
亞東紀念醫院

POB-261
Anti-inflammatory effects of GM1 ganglioside on endotoxin-induced uveitis in rats
在大鼠模式下 GM1 神經節苷脂對內毒素誘發之葡萄膜炎的抗炎作用
梁麗敏, 張郁敏, 翁子恆, 戴明正
國防醫學院三軍總醫院眼科部



地會發表論文

POB-283
Multicolor FACS analysis of PBMCs from patients with sarcoidosis and sarcoid uveitis patients reveals differences in gut homing lymphocytes
使用多色流式細胞儀分析類肉瘤病與類肉瘤病葡萄膜炎患者周邊血液單核球細胞而發現淋巴細胞標記的差異
查建傑
基隆長庚紀念醫院眼科部

Others

POB-285
A Pregnant Woman with Reversible Peripheral Visual Disturbance: A Case Report
懷孕女性可逆周邊視野缺陷之案例報告
趙世鈞
秀傳醫療社團法人彰化秀傳紀念醫院眼科部

POB-286
Accommodative facility training to improve asthenopia and pseudo-high myopia condition
屈調適學與假性近視使用雙眼視功能調節靈活度訓練的治療運用
葉金璧^{1,2}, 周川²
亞東紀念醫院¹, 元培醫學科技大學視光系²

POB-287
Preliminary report on a modified colorimetric assay in the diagnosis of ocular bacterial infection.
改良比色法於眼部細菌感染診斷應用之初步報告
劉芳瑜¹, 許家釐¹, 鄭兆琨²
國防醫學院三軍總醫院眼科部¹, 國立清華大學生物醫學工程研究所²

Glaucoma

POB-288
A rare case report: unilateral juvenile open-angle glaucoma
罕見病例報告：單側青少年開角性青光眼
陳怡豪¹, 黃克豪¹
國防醫學院三軍總醫院眼科部¹, 國防醫學院三軍總醫院松山分院眼科部⁴

POB-290
Laser Iridoplasty to Treat Iris-occluded XEN Gel Stent-Case Report
使用 Laser Iridoplasty 治療被虹膜堵塞之 XEN Gel Stent - 病例報告
張瑄瑄
亞東紀念醫院

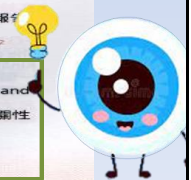POB-291
Treatment of malignant glaucoma attack during cataract surgery with prompt vitrectomy
以即刻的玻璃體切除術治療白內障手術中惡性青光眼發作
許廷鑫
台北醫學大學雙和醫院

POB-292
Wipe-out after cataract surgery in a patient with end-stage chronic angle closure glaucoma
末期隅角閉鎖性青光眼於白內障手術後視力完全喪失病例報告
黃福遠, 史敏秀
成大附設醫院眼科

POB-293
Anti-overactive bladder Drug-induced angle closure - A case report
膀胱過動症藥物引發前房狹窄
邱欣玲¹, 胡毓貞¹
彰化基督教醫院眼科部¹, 大葉大學視光部²

POB-294
Normal tension glaucoma complicated with pituitary tumor - A case report
低眼壓性青光眼合併有腦下垂體腫瘤 - 個案報告
陳欣玲¹, 胡毓貞¹
彰化基督教醫院眼科部¹, 大葉大學視光部²

POB-295
The Relationship between Optic Disc Rotation and Visual Field Progression in Myopic Glaucoma
近視性青光眼之視神經旋轉與視野惡化的相關性
陳怡豪¹, 杜裕寧¹, 蔡志恆¹
國泰綜合醫院 眼科部



地會發表論文

POB-023
A Wandering Ozurdex in anterior chamber : A Rare case report
漂移在前房的傲迪適：罕見案例探討
蔡明輝
秀傳醫療社團法人彰化秀傳紀念醫院眼科部

POB-024
Hallmark of photokeratitis at the emergency department
光性角膜炎於急診之特徵
陳冠博, 粘靖雯, 郭明遠
高雄長庚紀念醫院

POB-025
Along The Learning Curve of Descemet Membrane Endothelial Keratoplasty: Complications and Outcomes
探討角膜後彈力層內皮移植手術併發症及預後與經驗累積之關係
林佩玉^{1,2}, 郭銘豐¹, 陳克華^{1,2}, 劉瑞玲^{1,2}
台北榮民總醫院眼科部¹, 國立陽明大學醫學系²

POB-026
Use of nationwide health insurance claims data to estimate longitudinal trends in dry eye disease incidence in Taiwan, 2001-2015
使用國家健康保險資料庫資料呈現 2001-2015 乾眼症在台灣的發病率趨勢
林怡嫻, 曾淨涵
衛生福利部雙和醫院 (委託臺北醫學大學興建經營)

POB-027
Anti-glaucoma agents-induced dendritiform keratitis misdiagnosed as herpetic simplex keratitis
誤診為疱疹性角膜炎的青光眼藥物引起之樹枝狀角膜炎
陳偉國, 張懷瑾
國立台灣大學附設醫院

POB-028
Association between Dry Eye and Health Related Quality of Life in an Elderly Chinese Population in Taiwan: the Shihpai Eye Study
乾眼症與老年人生活品質之相關：石牌研究
鄒冬梅^{1,2,3}, 蔡鳳穎⁴, 劉瑞玲^{1,2}, 李淑美^{1,2,3}, 周碧慧⁴
台北榮民總醫院眼科部¹, 國立陽明大學醫學院², 陽明大學預防醫學研究所暨公共衛生學院³, 義守大學健康管理學院⁴

POB-029
Using Anterior Patch of Pre-cut DSAEK Graft in Lamellar Keratoplasty for A Perforated Corneal Ulcer Related to Ocular Rosacea: A Case Report
使用預切 DSAEK 之前層角膜進行板層角膜移植治療肇因於眼型玫瑰痤瘡之穿孔性角膜潰瘍——一案例報告
李淑慧, 沈昕慶, 張恩哲, 侯育致, 郭又瑋
國泰綜合醫院眼科

POB-030
The risks of corneal surface damage in aqueous deficient dry eye disease: A 17-year ophthalmologist-based populational study in Taiwan
眼表層損傷及乾眼症 - 台灣健保資料庫研究
洪寧¹, 康祐鈺¹, 李泰衛², 陳天心³, 孫啟欽^{4,5}
林口長庚醫院眼科部¹, 基隆長庚醫院生物統計諮詢中心², 基隆長庚內科部心臟內科³, 基隆長庚眼科⁴, 長庚大學中醫部⁵

POB-031
Agreement of post-LASIK corneal power and corneal thickness measurements by pentacam and GALILEI corneal tomography systems
伽利略 G6(galilee G6) 以及角膜多功能攝影分儀 (Pentacam) 用於測量雷射屈光角膜層狀剝離 LASIK (Laser assisted In situ Keratomileusis) 術後角膜厚度及曲率
謝筠恆, 梁華敏
三軍總醫院國防醫學院眼科部



中華民國眼科醫學會

第61次學術研討會

主辦單位:台灣大學附設醫院

2020/11/21(六)

2020/11/21 (Sat.)		科立創藥展					
	一樓 Room 101	一樓 Room 102	二樓 Room 203	三樓 Room 301	四樓 Room 401	四樓 Room 402AB	四樓 Room 402CD
08:30-11:50			近視高峰會 Myopia Forum	一般論文及 優秀論文獎報告 Free Paper & Awarded Paper Presentation	一般論文及 優秀論文獎報告 Free Paper & Awarded Paper Presentation	一般論文及 優秀論文獎報告 Free Paper & Awarded Paper Presentation	
12:00-13:00	午餐演講會 Industry Lunch Symposium						
		博士倫 Bausch	優視德 Crystal-Vision	諾華 Novartis	輝瑞先進 Pfizer	鈦沅 United Medical	豪雅 HOYA
13:05-13:25	開幕式 Opening Ceremony (Room 301)						
13:30-14:30	楊燕飛教授紀念演講會 (Room 301)						
14:30-18:00			葡萄膜炎 專題演講會 Uveitis Symposium	角膜 專題演講會 (I) Cornea Symposium (I)	白內障手術 專題演講會 (I) Cataract Surgery Symposium (I)	眼神經 專題演講會 Neuro- Ophthalmology Symposium	雷射屈光手術 基礎課程 Laser Refractive Surgery Didactic Course
18:30-21:00	會員聯誼餐會 Gala Dinner (Room 101)						

2020/11/22(日)

2020/11/22 (Sun.)							
	一樓 Room 101	一樓 Room 102	二樓 Room 203	三樓 Room 301	四樓 Room 401	四樓 Room 402AB	四樓 Room 402CD
8:20-12:00	視網膜 專題演講會 Retina Symposium		小兒眼科 專題演講會 Pediatric Ophthalmology Symposium	角膜專題演講會 (II) Cornea Symposium (II)	青光眼 專題演講會 Glaucoma Symposium		
12:10-13:10	午餐演講會 Industry Lunch Symposium						
	諾華 Novartis	科林 Clinico	酷柏 CooperVision	愛爾康 Alcon	眼力健 J&J Vision	卡爾蔡司 Zeiss	參天製藥 Santen
13:20-13:50	第 19 屆第一次會員大會及團體照 General Assembly & Group Photo (Room 301)						
14:00-17:00	白內障手術 專題演講會 (II) Cataract Surgery Symposium (II)		倫理課程 Medical Ethics Symposium	隱形眼鏡 專題演講會 Orthokeratology/ Symposium	眼瞼及淚道 專題演講會 Eyelid and lacrimal duct Symposium	14:00-16:00 第 19 屆理事監事選舉 <投票>	16:00-18:00 第 19 屆理事監事選舉 <開票>

本院眼科醫師演講

青光眼 專題演講會 Glaucoma Symposium	
日期Date : November 22 nd (Sun.) 時間Time : 08:30 - 12:00 地點Venue : RM 401, 4 th Floor	
Session (I): OCT in Glaucoma Management 主持人Moderators: 王清泓 Tsing-Hong Wang 陳賢立 Shen-Lih Chen	
08:30 - 08:42	OCT artifacts and pitfalls 藍郁文 Yu-Wen Lan
08:43 - 08:55	Detecting glaucoma progression by OCT pros and cons 陳怡君 Yi-Chun Chen
08:56 - 09:08	The role of OCT angiography in glaucoma management 陳美如 Mei-Ju Chen
09:09 - 09:21	What to do when the OCT and VF don't match 林蓓雯 Pei-Wen Lin
Session (II): Management of angle closure disease 主持人Moderators: 王俊元 Chun-Yuan Wang 謝瑞玟 Jui-Wen Hsieh	
09:22 - 09:34	Angle closure disease – scenarios when laser PI / pilocarpine is not helpful 曾漢儀 Han-Yi Tseng
09:35 - 09:47	Angle closure disease – scenarios when lens extraction is the first choice 張瓊瑤 Pei-Yao Chang
09:48 - 10:00	Cataract surgery in angle closure glaucoma – challenges and solutions 陳瑛瑛 Ying-Ying Chen
10:00 - 10:05	Discussion
Session (III): Surgical treatment of glaucoma-optimizing the outcomes 主持人Moderators: 呂大文 Da-Wen Lu 賴盈州 Ing-Chou Lai	
10:20 - 10:32	Ways to improve surgical outcome in trabeculectomy 陳怡豪 Yi-Hao Chen
10:33 - 10:45	MIGS: Xen gel stent 1-year results- safety and efficacy 柯玉潔 Yu-Chieh Ko
10:46 - 10:58	MIGS: istent-candidate selection and efficacy 蘇蔚文 Wei-Wen Su
Session (IV): Glaucoma treatment paradigm- Time to re-evaluate 主持人Moderators: 吳瑞博 Kwou-Yeung Wu 劉瑞玲 Catherine Jui-Ling Liu	
10:59 - 11:11	Normal tension glaucoma masqueraders 邵儀菁 Yi-Ching Shao
11:12 - 11:24	Does the use of 3 rd and 4 th medication effective and sensible? 邱欣玲 Shin-Lin Chiu
11:25 - 11:37	Why glaucoma patients go blind? Disease nature? Patient factor? Physician factor? 黃振宇 Jehn-Yu Huang
11:38 - 12:00	Discussion

年會口頭發表論文

Glaucoma

FP-20

Effects of Axial Length and Age on Retinal Vessel Density in Non-glaucomatous Eyes: A Study in a Wealthy City

眼軸長度及年齡對於非青光眼族群中的血管密度影響：在一個富有城市居民的研究

柯美蘭

FP-21


Risk Factors for Central Visual Field Progression in Myopic Open-angle Glaucoma

近視性隅角開放型青光眼之中心視野惡化的危險因子

陳怡君



住院醫師壁報論文

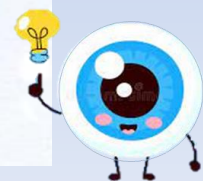


年會發表論文

PO-132 The Application of Artificial Intelligene to Differentiate Polypoidal Choroidal Vasculopathy and Age-Related Macular Degeneration
利用人工智慧區分多囊性脈絡膜血管病變與老年性黃斑部退化
周昱百、黃德光、黃怡銘、李安斐、陳世真

PO-133 A giant cell arteritis suspect case presented with bilateral disc edema and unilateral central retinal artery occlusion
個案報告：疑似巨細胞動脈炎病患以雙側視神經盤水腫及單側中心視網膜動脈阻塞表現
洪健為

PO-134 Subthreshold micropulse green laser (532 nm) in the treatment of central serous chorioretinopathy
閾值下微脈衝綠光雷射治療中心性漿液性脈絡膜視網膜病變之效果分析
梁怡珈、張雲翔、林庭毅

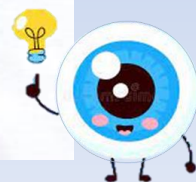


專任醫師壁報論文



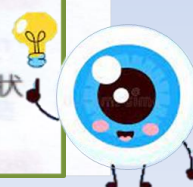年會發表論文

- PO-029** Topical 0.05% Cyclosporine for symptomatic, corticosteroid-resistant corneal subepithelial infiltrates secondary to adenoviral keratoconjunctivitis – a case report
眼用0.05%環孢靈素治療具症狀且類固醇抗性之繼發於腺病毒角結膜炎的角膜表皮下浸潤 – 案例報告
章筱伶
- PO-030** Persistent Interstitial Keratitis in a Case of Toxic Keratitis due to Bee Sting : A Case Report
蜜蜂叮咬造成毒性角膜炎所引起的持續性間質性角膜炎：個案報告
侯育致、郭又瑋
- PO-031** The Promising Results of Phototherapeutic Keratectomy with Deep Ablation in a Case of Severe Lattice Corneal Dystrophy
以雷射治療性角膜削切手術成功治療嚴重格子狀角膜失養症病人的成果報告：個案報告
侯育致、郭又瑋



年會發表論文

- PO-029** Topical 0.05% Cyclosporine for symptomatic, corticosteroid-resistant corneal subepithelial infiltrates secondary to adenoviral keratoconjunctivitis – a case report
眼用0.05%環孢靈素治療具症狀且類固醇抗性之繼發於腺病毒角結膜炎的角膜表皮下浸潤 – 案例報告
章筱伶
- PO-030** Persistent Interstitial Keratitis in a Case of Toxic Keratitis due to Bee Sting : A Case Report
蜜蜂叮咬造成毒性角膜炎所引起的持續性間質性角膜炎：個案報告
侯育致、郭又瑋
- PO-031** The Promising Results of Phototherapeutic Keratectomy with Deep Ablation in a Case of Severe Lattice Corneal Dystrophy
以雷射治療性角膜削切手術成功治療嚴重格子狀角膜失養症病人的成果報告：個案報告
侯育致、郭又瑋



年會發表論文

- PO-035** Long-term use of topical nonsteroidal anti-inflammatory drug caused severe bilateral cornea erosion/melting in a case after laser-assisted in situ keratomileusis (LASIK)
個案報告：雷射屈光角膜層狀重塑術術後長期使用非類固醇類消炎止痛眼藥水造成之雙側角膜糜爛及溶解
侯育致、張恩哲
- PO-036** Spontaneous pseudomonas scleritis successfully treated with systemic and intravitreal antibiotics in a case with poor glycemic control and a history of scleral buckle
自發性綠膿桿菌鞏膜炎於糖尿病控制不良患者經鞏膜扣壓術後之案例以全身性和玻璃體注射抗生素治療成功報告
侯育致、洪健為
- PO-037** Findings of intraductal meibomian gland probi in patients with obstructive meibomian gland dysfunction in a tertiary medical center.
在阻塞性瞼板腺功能障礙的瞼板線探針檢查結果
馮珮綺、梁章敏



年會發表論文

PO-035 Long-term use of topical nonsteroidal anti-inflammatory drug caused severe bilateral corneal erosion/melting in a case after laser-assisted in situ keratomileusis (LASIK)

個案報告：雷射屈光角膜層狀重塑術術後長期使用非類固醇類消炎止痛眼藥水造成之雙側角膜糜爛及溶解

侯育致、張恩哲

PO-036 Spontaneous pseudomonas scleritis successfully treated with systemic and intravitreal antibiotics in a case with poor glycemic control and a history of scleral buckle

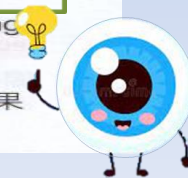自發性綠膿桿菌鞏膜炎於糖尿病控制不良患者經鞏膜扣壓術後之案例以全身性和玻璃體注射抗生素治療成功報告

侯育致、洪健為

PO-037 Findings of intraductal meibomian gland probing in patients with obstructive meibomian gland dysfunction in a tertiary medical center.

在阻塞性瞼板腺功能障礙的瞼板線探針檢查結果

馮珮綺、梁章敏



年會發表論文

PO-134 Subthreshold micropulse green laser (532 nm) in the treatment of central serous chorioretinopathy
閾值下微脈衝綠光雷射治療中心性漿液性脈絡膜視網膜病變之效果分析

梁怡珈、張雲翔、林庭毅

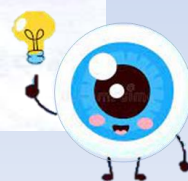
PO-135 Natural Course of Ruptured Retinal Macroaneurysm in Two Elderly Patients
視網膜巨動脈瘤之於兩位高齡病患之自然病程

簡湘文、黃楚軒

PO-136 Treatment outcomes of acute infectious postoperative endophthalmitis

急性感染性術後眼內炎的治療預後

彭凱鈴



年會發表論文

PO-248 Visual prognosis in non-NMOSD optic neuritis
非視神經脊髓炎之視神經炎的視力預後
王昱涵、黃子倫

PO-249 Ganglion cell analysis as a useful tool in early detecting compressive optic neuropathy due to tuberculum sellae meningioma – a case report
個案報告：神經節細胞分析有助於早期診斷鞍部腦膜瘤造成之壓迫性視神經病變
汪宜樺、張恩哲

PO-250 Immunoglobulin G4-Related Disease with Bilateral Optic Perineuritis and Maxillary Nerves Involvement
IgG4相關性疾病合併雙側視神經周圍炎及上頷神經侵犯
洪志恒、羅承裕

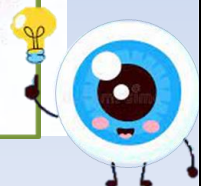


年會發表論文

PO-248 Visual prognosis in non-NMOSD optic neuritis
非視神經脊髓炎之視神經炎的視力預後
王昱涵、黃子倫

PO-249 Ganglion cell analysis as a useful tool in early detecting compressive optic neuropathy due to tuberculum sellae meningioma – a case report
個案報告：神經節細胞分析有助於早期診斷鞍部腦膜瘤造成之壓迫性視神經病變
汪宜樺、張恩哲

PO-250 Immunoglobulin G4-Related Disease with Bilateral Optic Perineuritis and Maxillary Nerves Involvement
IgG4相關性疾病合併雙側視神經周圍炎及上頷神經侵犯
洪志恒、羅承裕



年會發表論文

PO-165 Ocular Ischemic Syndrome with Acute Ocular Hypotony and Brain Infarction as A Consequence of Facial Filler Injection – A Case report.

醫學美容填充物注射引發眼動脈缺血症後群併腦梗塞 – 病例報告

黃萱、柳景艷

PO-166 A Young Woman with Vitreous Hemorrhage Eventually Diagnosed with Eales Disease – A case report.

一位玻璃體出血之年輕女性最終診斷為Eales Disease – 病例報告

柳景艷、黃萱

PO-167 Central retinal vein occlusion as first presentation in a young man with primary antiphospholipid syndrome: a case report

原发性抗磷脂綜合徵的年輕病人以中心視網膜靜脈阻塞為最初始表現：病例報告

簡湘文



年會發表論文

PO-220 Early intravitreal injection of dexamethasone implant in a case of bilateral Irvine – Gass syndrome – A Case Report

即早使用地塞米松眼後房植入劑治療雙眼爾灣 - 蓋斯氏症候群 – 案例報告

沈仁翔、丁以晟、吳建良

PO-221 The pearls of using Malyugin ring in cataract surgery in cases of small pupils

使用Malyugin環於小瞳孔病人的白內障手術的經驗

侯育致

PO-222 Short-Term Outcomes of a Modified Technique for Small-Incision Scleral-Fixated Intraocular Lens Implantation Using Gore-Tex Sutures

改良式小傷口鞏膜固定型人工晶體植入之臨床效果研究

賴佐庭、黃勁聞



年會發表論文

PO-232 A 6-year follow-up of a girl with optic nerve glioma associated with neurofibromatosis type 1 – a case report

伴有第1型神經纖維瘤病的視神經膠質瘤之女孩的6年追蹤 – 病例報告

汪宜樺

PO-233 Intracranial Germinoma presenting as Bilateral Optic Atrophy

顱內生殖細胞瘤最初表現為雙側視神經萎縮

李婉如、李芃萱、廖以莊

PO-234 Giant pituitary tumor presenting with monocular hemianopia – one case report

巨大腦下垂體腫瘤僅導致單眼偏盲 – 病例報告

黃修眉

PO-235 Choroid thickness in eyes with small optic disc
脈絡膜厚度在小視神經盤的表現

彭百慧、林惠貞



年會發表論文

PO-290 Isolated orbital amyloidosis presenting as new onset ophthalmoplegia – A case report

原發性眼窩類澱粉症併發眼肌痲痹

李芃萱、賴俊杰

PO-291 Chorioretinal Folds in Thyroid Eye Disease – A Case Report and Literature Review

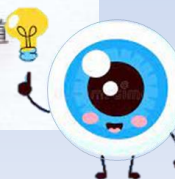
甲狀腺眼疾誘發脈絡膜視網膜皺褶 – 個案報告與文獻回顧

洪志恒、林素玲

PO-292 Endoscopic Conjunctivodacryocystorhinostomy (CDCR) in a patient had wide lacrimal duct excision for malignancy

經鼻內試鏡結膜淚囊鼻腔造口手術於腫瘤術後淚道重建之病例報告

游偉光、蔡傑智



年會發表論文

PO-337 Resistant fibrin pupillary-block glaucoma caused by HLA-B27 associated acute anterior uveitis dramatically relieved by subconjunctival cocktail of epinephrine, lidocaine and dexamethasone – a case report

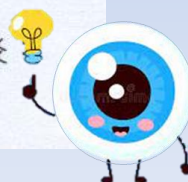
雞尾酒結膜下注射腎上腺素、利多卡因及皮質類固醇混合劑治療局部及全身性類固醇頑固型HLA-B27相關急性前葡萄膜炎引發之纖維膜瞳孔阻塞青光眼症 – 一案例報告

侯育致、沈昕慶、杜培寧、簡湘文


PO-338 Bilateral uveitis associated with concurrent administration of rifabutin and clarithromycin: a common overlooked scenario

Rifabutin與clarithromycin併用造成之雙眼虹彩炎
一個常見被忽略的失誤

賴建雄、王晉哲



兼任醫師壁報論文




年會發表論文

PO-151 Resolution of retinoschisis after trabeculectomy with Mitomycin C
小樑切除術合併使用Mitomycin-C後視網膜劈裂之緩解
劉寬鎔、杜培寧、陳怡君、許慶堂

PO-152 Management of ruptured retinal arterial macroaneurysm with intravitreal anti-vascular endothelial growth factor agents.
以血管新生抑制劑治療破裂視網膜動脈瘤之成效
呂宜玲、許粹剛、蔡佳臻、李安斐、陳怡均、劉榮宏

PO-153 Optimal treatment strategy for patients with diabetic macular edema
糖尿病黃斑部水腫理想的治療策略
何明山



年會發表論文

PO-156 Multimodal Imaging of Acute Multifocal Hemorrhagic Retinal Vasculitis – a Case Report
急性多發性視網膜血管炎之多重影像分析 – 個案報告
孟平平、林純如、夏寧憶、賴俊廷、田彭太、林正明、陳文祿、蔡宜佑

PO-157 Repeated Huge Pigment Epithelial Detachment in A Patient with Polypoidal Choroidal Vasculopathy After Taking Oral Candesartan Resolved with Posterior Sub-tenon Injection of Triamcinolone and Intravitreal Injection of Aflibercept with Triamciniolone – A Case Report
多足型脈絡膜血管病變患者口服坎地沙坦後反覆發生巨型視網膜色素上皮剝離以局部注射類固醇及眼內注射采視明及類固醇治療：一案例報告
劉寬鎔、沈昕慶、簡湘文

