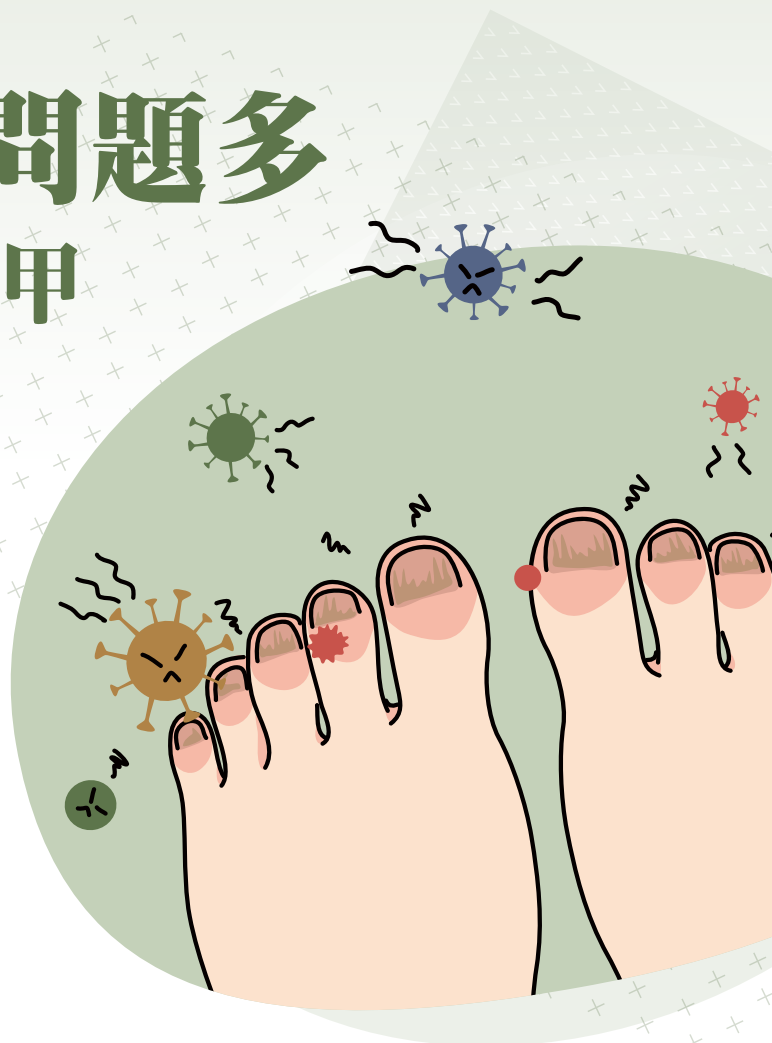



小小指甲問題多 不是只有灰指甲

「醫生，我的指(趾)甲變厚變色好久了，表面又不太規則，一直擦灰指甲的藥都不會好，請問像這樣的灰指甲要怎麼治療？」張先生進到診間，椅子都還沒坐穩，劈頭就急著問出心中的疑惑。「方便請您先讓我看一下指(趾)甲的狀況嗎？」



文 / 陳怡安

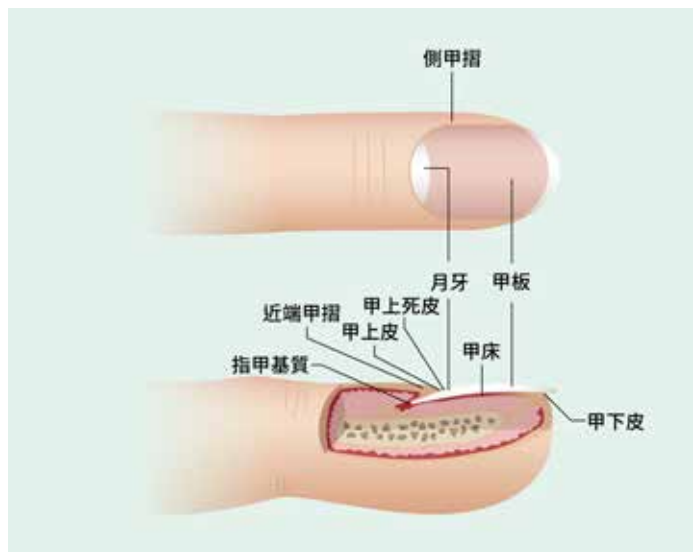
新竹國泰綜合醫院皮膚科主任
暨國泰綜合醫院皮膚科主治醫師

經過醫師的問診與評估，發現張先生在身體皮膚和頭皮上偶爾有一些零星脫皮發紅的斑塊，只是過去以為是濕疹。針對指甲的部分，在安排了顯微鏡鏡檢後，確認並無黴菌感染。「您的指(趾)甲其實不是黴菌感染造成的灰指甲。指甲上的坑洞、變厚與變色反倒是和您皮膚上的紅疹相關，都是屬於乾癬的表現。乾癬是一種慢性病，有時候會合併指甲的異常，甚至可能侵犯到關節，只是您之前皮膚上的表現實在輕微，關節也沒有不舒服，所以才沒有發現。」聽了醫師的解釋，張先生了解到他其實不再需要一直使用灰指甲的治療方式。經過討論後他決定改用其他口服藥物，而指甲的情形在治療後漸漸有所好轉。



「醫生，我兩邊的第五根趾甲都有點黑黑的，擦了灰指甲的藥還是沒有好，這樣是不是很嚴重，會不會傳染到其他地方，我該怎麼辦呢？」許小姐在藥局自行買了藥，但在使用後狀況沒有太大的改變，於是前來就診。「您兩側趾甲變黑的區域都偏向外側並呈現對稱的狀況，顏色大致上是均勻的深褐色，仔細觀察您的第五趾趾頭前緣有脫皮的痕跡，再加上您的腳屬於較為寬大的腳型，綜合這些現象，指甲變黑應該是長期磨擦造成的顏色沉澱，無需太過擔心。」經過進一步的皮膚鏡檢查，與醫師詳細的解釋後，許小姐放心不少，並在醫師的建議下在鞋襪的穿著上稍做調整。

指甲是皮膚的附屬器官，指頭上那片透明角質蛋白的構造是甲板，在它的底下有甲床。甲板是從它近端的生長點叫做指甲基質或甲母長出來的，俗稱的月牙又稱甲弧影就是指甲基質遠端露出來可見的部分。指甲近端上面的皮膚叫做近端甲摺，側邊的叫側甲摺，近端甲摺往末端延伸有一段甲上皮緊貼指甲，其下有一層角質死皮層。指甲遠端有甲下皮，這些指甲周圍的甲皮可抵禦外界如細菌或水的侵入。



很多人在(指)趾甲出現症狀時，直覺地會聯想到灰指甲。灰指甲是很常見的指甲疾病，是由黴菌感染造成指甲變色、變厚與變形。但其實類似的症狀往往在很多其他的狀況下也會出現，甚至有些原本指甲的問題久了，因為結構上的改變，更容易同時合併發生灰指甲的情形。有些皮膚病或腫瘤，因為同時影響了指甲基質的發育而讓指甲的外觀有所改變；有些黑色素細胞或是色素增生產生在指甲基質的生長點，則會讓指甲出現縱向線狀或片狀的顏色變化。如果在外傷、接觸過多外在刺激物或病菌後，可能因甲溝炎、細菌或黴菌的感染或只是單純瘀血，而讓甲板下出現各種紫、黑、灰、黃、綠、紅等色塊。若指甲有明顯形狀上的改變，比如杵狀指或湯匙指，可能合併身體如心肺功能或貧血等問題。所以，小小一片指甲，背後可是隱藏了許多故事，可不是每個人都適合去藥局買買灰指甲藥來擦就好的唷！